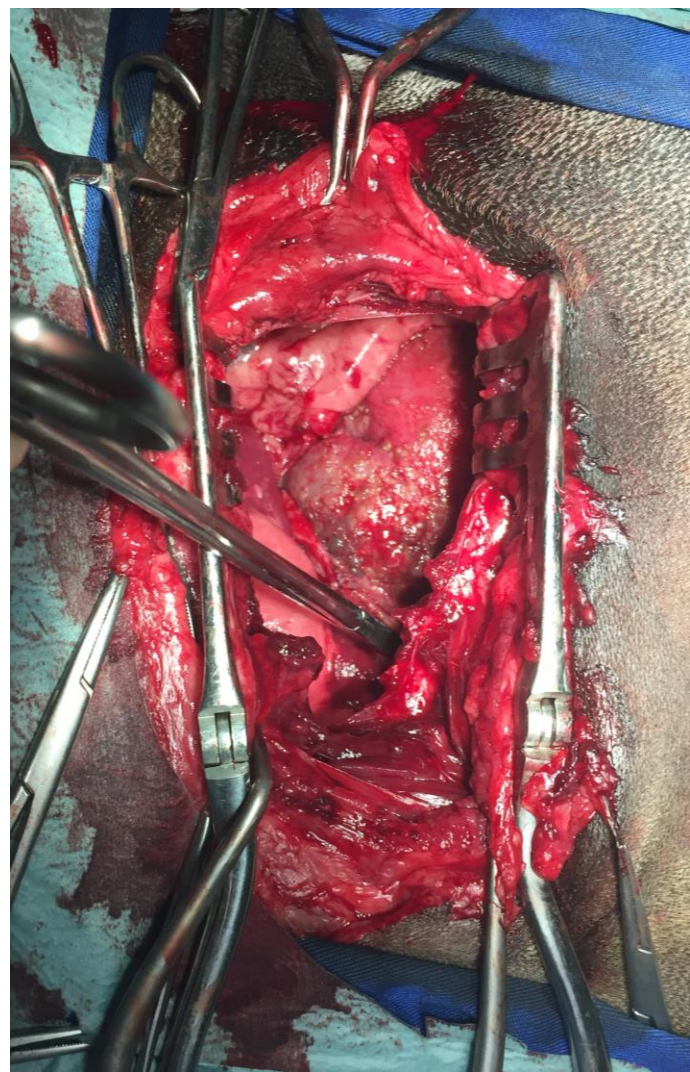


Mesotelioma

Mesotelioma pericárdico maligno



CIRURGIA

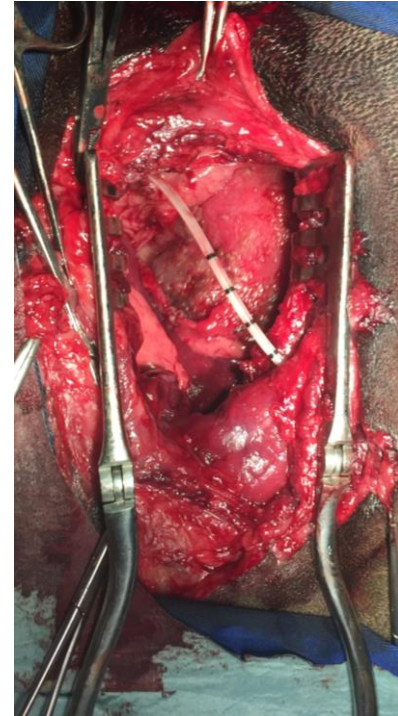
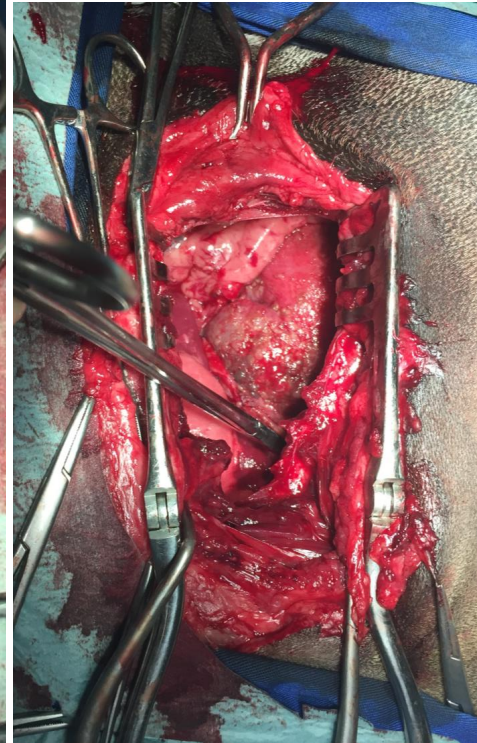
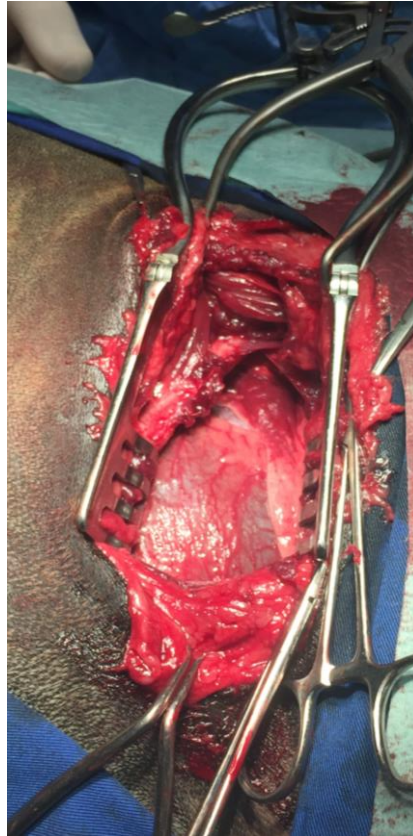Animal referenciado para pericardiectomia por neoplasia com derrame pericárdico.

Toracotomia lateral.

Pericardiocentese para impedir disseminação de células malignas.

Pericardiectomia.

Colocação de dreno torácico e encerramento da toracotomia.



CONCLUSÃO

Histopatologia:
Mesotelioma
maligno

Recuperação
completa da
cirurgia

Cirurgia
paliativa



TEM UM CASO SEMELHANTE?

Precisa de ajuda?
Contacte-nos!

Contato: gbpmedicalservices@gmail.com
Ligue: 913 918 089

